



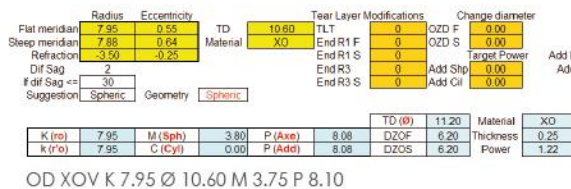
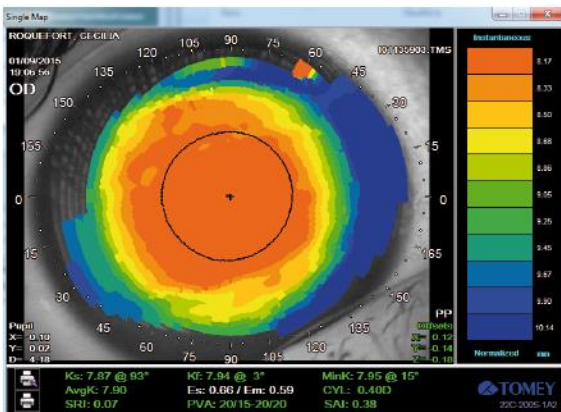
Cas pratique DRL, lentille d'orthokératologie,

Par le Docteur **Thierry Bertrand**. (Nice, 06)

La patiente : jeune fille de 9 ans, dont la maman est fortement myope, a vu sa correction rapidement évoluer depuis 3 ans. Elle pratique le judo et le vélo.

Le traitement par remodelage cornéen présente la meilleure option pour contrôler son évolution myopique, et lui apporter un confort et une liberté dans ses activités sportives. ODG -3.50 (-0.25)180°.

Les topographies ont permis le choix des premières lentilles à partir du logiciel de calculs.



à J+ 1 mois : les topographies montrent un traitement légèrement décentré en inférieur, avec une image fluo alignée, mais les acuités visuelles sont de 12/10.

